

1 . 消化管間葉系腫瘍の分類の変遷

1-1. 初期(平滑筋芽腫の概念の導入まで)

POINT

1970年頃以前までは、消化管筋層から発生する間葉系腫瘍のほとんどは平滑筋腫瘍と考えられていた。しかしこれらの中には典型的な平滑筋腫瘍とは異なって、核周囲に空胞や淡明な領域をもつ上皮様の腫瘍が存在し、この腫瘍の性質がいかなるものかが問題となったが、Stoutはこのような腫瘍をleiomyoblastoma(平滑筋芽腫)と呼ぶことを提唱した。

現在、gastrointestinal stromal tumor(GIST)は、腫瘍の特殊性から1つの腫瘍型として認識されるようになった。しかし、ここに至るまでにはさまざまな議論や混乱があった。ここでは、まず消化管間葉系腫瘍の分類の歴史的背景について整理したい。

1970年頃以前までは、消化管筋層から発生する間葉系腫瘍のほとんどは平滑筋腫瘍と考えられていた。平滑筋組織が成分のほとんどを占める消化管筋層から腫瘍が発生し、また通常腫瘍細胞は紡錘状形態を示していることから、これは当然のこととみなされていたわけである。しかし、これらのいわゆる平滑筋腫瘍の中には、子宮や皮膚にみられる紡錘状細胞からなる典型的な平滑筋腫瘍とは異なって、しばしば核周囲に空胞や淡明な領域をもつ上皮様の光学顕微鏡像を呈するものが含まれていることが問題となった(図1-1)。消化管のみに特殊な平滑筋腫瘍がみられることに関して、これらの腫瘍が平滑筋由来であるという考えに対して疑問をもつものもあったが、あからさまに異を唱えることは容易ではなかった。当時の外科学病理学の権威であったStoutは、1962年にこのような形態を示したのもも平

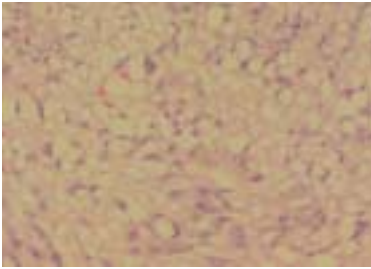


図1-1 核周囲の空胞化が目立つ
消化管間葉系腫瘍

滑筋腫瘍の一種であると考え (bizarre) leiomyoblastoma (平滑筋芽腫) と呼ぶことを提唱した。このようにして消化管の間葉系腫瘍は、異型の目立たない平滑筋腫 (leiomyoma) , 異型が強く悪性と考えられる平滑筋肉腫 (leiomyosarcoma) , そして多くは良性の経過をたどるが、ときに転移のみられることもある上皮様形態を示す平滑筋芽腫 (leiomyoblastoma) に分類されていたわけである。

しかしながら、この平滑筋芽腫という用語は必ずしも全ての病理学者に受け入れられていたわけではなく、類上皮平滑筋腫 (epithelioid leiomyoma) や類上皮平滑筋肉腫 (epithelioid leiomyosarcoma) として分類する病理学者もいた。現時点から考えると、平滑筋腫と分類されていたなかには、おそらく本当の平滑筋腫と比較的異型の目立たないGIST、神経鞘腫が含まれていたと思われ、平滑筋芽腫と分類されていたなかには、上皮様形態を示したGISTが含まれ、平滑筋肉腫と分類されていたなかには、異型の強いGISTとごくわずかに存在する本当の平滑筋肉腫が含まれていたものと考えられる。

いずれにしても、本来あまり性質に違いのないGISTが大部分を占めていた消化管間葉系腫瘍を細分類したものであり、また腫瘍は必ずしも均一な組織像をとらず多彩な複合像を示すものが多いことから、分類は病理学者によってバラバラであったものと思われる。